

# Journal für **Hypertonie**

Austrian Journal of Hypertension

Österreichische Zeitschrift für Hochdruckerkrankungen

**Eine (außer-) gewöhnliche  
Blutdrucksituation – Fallbericht //**  
**An extraordinary blood-pressure  
situation – Case Report**

Zweiker D

*Journal für Hypertonie - Austrian*

*Journal of Hypertension 2022; 26*

*(1), 9-12*

Homepage:

**[www.kup.at/hypertonie](http://www.kup.at/hypertonie)**

Online-Datenbank  
mit Autoren-  
und Stichwortsuche

Offizielles Organ der  
Österreichischen Gesellschaft für Hypertensiologie



Österreichische Gesellschaft für  
Hypertensiologie  
[www.hochdruckliga.at](http://www.hochdruckliga.at)

Indexed in EMBASE/Scopus

boso TM-2450

kleiner  
leichter  
leiser\*



**BOSCH  
+SOHN**

**boso**

Präzises ABDM – das neue 24-Stunden-Blutdruckmessgerät  
Noch mehr Komfort für Ihre Patienten, noch mehr Leistungsfähigkeit für Sie.

- | Kommunikation mit allen gängigen Praxis-Systemen über GDT
- | Inklusive neuer intuitiver PC-Software profil-manager XD 6.0 für den optimalen Ablauf in Praxis und Klinik
- | Übersichtliche Darstellung aller ABDM-Daten inklusive Pulsdruck und MBPS (morgendlicher Blutdruckanstieg)
- | Gerät über eindeutige Patientenummer initialisierbar
- | Möglichkeit zur Anzeige von Fehlmessungen (Artefakten)
- | Hotline-Service

\*im Vergleich mit dem Vorgängermodell boso TM-2430 PC 2



Ausführliche Informationen  
erhalten Sie unter [boso.at](http://boso.at)

boso TM-2450 | Medizinprodukt  
BOSCH + SOHN GmbH & Co. KG  
Handelskai 94-96 | 1200 Wien

# Eine (außer-) gewöhnliche Blutdrucksituation – Fallbericht

D. Zweiker<sup>1,2</sup>

**Kurzfassung:** Eine 57-jährige Patientin stellt sich zur Therapieoptimierung bei kurz zuvor neu diagnostizierter, schwer einstellbarer arterieller Hypertonie in der Bluthochdruckambulanz vor. Eine umgehende Abklärung auf sekundäre Hypertonie im niedergelassenen Bereich war negativ, führte aber zu einer Verunsicherung der Patientin. Die vorliegenden Untersuchungen legen den Verdacht auf eine resistente primäre Hypertonie nahe. Eine adäquate Therapieeinstellung gelingt gemäß aktuellen Leitlinien.

Dieser Fallbericht zeigt auf, dass eine spät diagnostizierte primäre Hypertonie eine sekundäre Hypertonie imitieren kann, wobei zur Unterscheidung eine genaue Anamnese und Untersuchung

wichtig sind. Weiters wird auf die leitliniengerechte antihypertensive Therapie eingegangen, die auch in diesem Fall zu einer adäquaten Blutdrucksenkung geführt hat.

**Schlüsselwörter:** Antihypertensive Medikation, Primäre Hypertonie, Kombinationspräparat

**Abstract: An extraordinary blood-pressure situation – Case Report.** A 57-year-old female patient with recent new-onset arterial hypertension presents to the hypertension clinics for optimization of antihypertensive therapy. Secondary hypertension has already been ruled out in private practice, but the

patient is very concerned about the lab results. Due to the history, the diagnosis of primary hypertension is made and the blood pressure is adequately lowered by guideline-directed antihypertensive therapy.

This case illustrates the pitfalls of late-diagnosed primary arterial hypertension mimicking secondary hypertension. An exact history and further investigations are crucial to rule out secondary hypertension. Furthermore, state-of-the-art guideline-directed therapy is presented, which led to a favourable outcome in this case. *J Hyperton* 2022; 26 (1): 9–12.

**Keywords:** Antihypertensive medication, primary hypertension, combination therapy

## ■ Fallbericht

Eine 57-jährige Patientin stellte sich zur Kontrolluntersuchung beim niedergelassenen Internisten vor. Sie hatte keine Beschwerden. Als Vorerkrankungen waren HWS-Syndrom, benignes Leberhämangiom, Hyperurikämie, Helicobacter pylori-negative C-Gastritis und substituierte Hypothyreose bekannt. Die Dauermedikation bestand aus Pantoprazol (40 mg morgens), Gingko-Extrakt (Cerebogan®, 80 mg zweimal täglich) und Levothyroxin-Natrium (100 µg morgens).

Der klinische Status war bei gutem Allgemein- und normalem Ernährungszustand unauffällig. Im Labor (Blutbild, Niere, Leber, Schilddrüse, Harn, C-reaktives Protein, Lipide) gab es bis auf ein erhöhtes LDL von 141 mg/dL und Gesamtcholesterin von 247 mg/dL keine Auffälligkeiten. Das HDL-Cholesterin lag bei 84 mg/dL.

Die Blutdruckmessung in der Ordination ergab einen Blutdruck von 163/101 mmHg (systolisch/diastolisch) bei normfrequenter Herzaktion (70/min). Es erfolgte die Entscheidung zur Überprüfung des Blutdrucks zu Hause mittels Heimblutdruckmessung. Eine Einschulung auf ein zertifiziertes Blutdruckmessgerät mit Oberarmmanschette erfolgte während der Kontrolle, wobei aktuellen Leitlinien entsprechend die dreimalige Messung mit Notierung des Mittelwerts der beiden letzten Werte empfohlen wurde [1].

Bei erneuter Vorstellung beim Internisten nach zwei Wochen zeigte die Patientin einen Blutdruckpass mit erhöhten Blutdruckwerten, der Großteil der Messungen war über dem Heim-Grenzwert von 135/85 mmHg. Es erfolgte vom Internisten die

Diagnose einer arteriellen Hypertonie, eine antihypertensive Therapie mit Carvedilol 25 mg ½–0–½ wurde eingeleitet.

Vier Wochen nach der Therapieeinleitung erfolgte die Therapiekontrolle mittels ambulantes Blutdruckmonitorings.

## ■ Weitere Abklärung

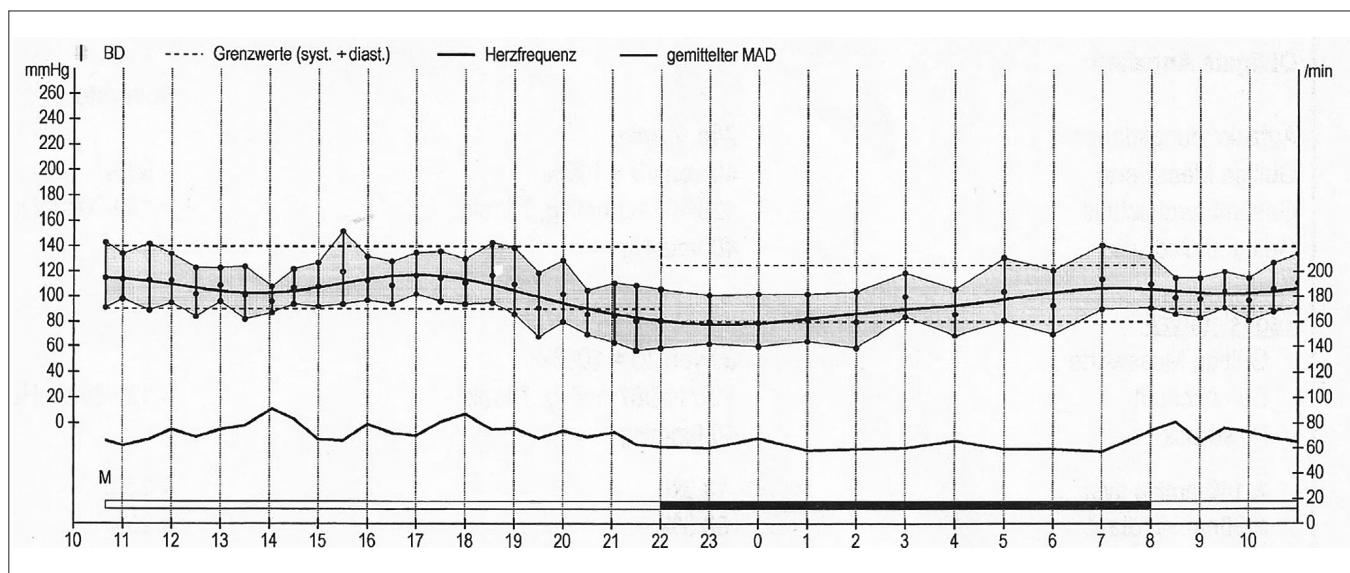
Das ambulante Blutdruckmonitoring ergab im Mittelwert einen systolischen Wert, der sowohl im Gesamt- als auch im Tages- und Nachtschnitt unterhalb des Grenzwerts lag, der diastolische Wert war jedoch 1–3 mmHg über dem jeweiligen Grenzwert (Abbildung 1). Es wurde eine breite Diagnostik zum Ausschluss einer sekundären Hypertonie durchgeführt (Tabelle 1), die bis auf ein grenzwertig erhöhtes Normetanephrin im 24-Stunden-Harn unauffällig war. Die antihypertensive Therapie wurde um Valsartan/HCT (160/12,5 mg abends) erweitert. Das Normetanephrin zeigte sich in einer Kontrolle nach einem Monat wieder im Normbereich.

Es erfolgte eine weitere Dokumentation der Blutdruckwerte mittels Heimmessung für zwei Wochen, in der sich ein durchschnittlicher Blutdruck von 155/101 mmHg zeigte (unter einer dreifachen antihypertensiven Therapie mit Carvedilol 25 mg, Valsartan 160 mg, HCT 12,5 mg Tagesdosis) bei vermutlich gegebener Adhärenz. Es wurde die Entscheidung zur Vorstellung an der Hypertonie-Ambulanz gefällt.

## ■ Vorstellung in der Hypertonie-Ambulanz

In der Fachambulanz erfolgte eine genaue Anamnese, wobei die Patientin angab, erblich sowohl mütterlicher- als auch väterlicherseits vorbelastet zu sein. Außerdem hatte die Patientin bereits bei Ordinations-Blutdruckmessungen im Rahmen von Voruntersuchungen vor Jahren immer wieder einen erhöhten Blutdruck bemerkt, diesen jedoch jeweils durch Aufregung erklärt. Zu Hause habe sie vor der beschriebenen Kontrolluntersuchung beim Internisten noch nie Blutdruck gemessen.

Aus der <sup>1</sup>3. Medizinischen Abteilung für Kardiologie und Intensivmedizin, Klinik Ottakring, Wien, und <sup>2</sup>Klinischen Abteilung für Kardiologie, Medizinische Universität Graz  
**Korrespondenzadresse:** DDr. David Zweiker, 3. Medizinische Abteilung für Kardiologie und Intensivmedizin, Klinik Ottakring, A-1160 Wien, Montleartstraße 37,  
 E-mail: davidzweiker@gmail.com



**Abbildung 1:** Ambulantes Blutdruckmonitoring unter Carvedilol 25 mg täglich. Gesamtmittelwert: 123/83 mmHg (Norm < 130/< 80 mmHg); Tagesmittelwert: 127/87 mmHg (Norm < 135/< 85 mmHg), Nachtmittelwert: 113/70 mmHg (Norm < 120/< 70 mmHg).

Im klinischen Status zeigte sich die Patientin in gutem Allgemeinzustand, kardial kompensiert. Der periphere Gefäßstatus war unauffällig, der neurologische Status ebenfalls. In der Elektrokardiographie zeigte sich ein normokarder Sinusrhythmus ohne Rückbildungsstörungen. In der Echokardiographie zeigte sich eine gute biventrikuläre Funktion ohne regionale Wandbewegungsstörungen oder Vitien, jedoch mit einer grenzwertigen Linksventrikelhypertrophie (Septumdicke 11 mm). Eine ophthalmologische Kontrolle zum Ausschluss einer hypertensiven Retinopathie wurde empfohlen.

Ein Therapieversuch mit Amlodipin scheiterte wegen symptomatischen Beinödemen. Somit erfolgte eine Erhöhung der antihypertensiven Therapie mit Verdopplung der Dosis von Valsartan (auf 320 mg täglich) und Hydrochlorothiazid (auf 25 mg täglich). Außerdem wurde nach einer Verträglichkeitstestung dieser Medikamentenänderung Spironolaktone mit einer Dosis von 25 mg täglich begonnen. In den Heimblutdruckmessungen zeigte sich darauf ein Mittelwert von 130/85 mmHg.

Der Patientin wurde zu regelmäßigen Kontrollen beim niedergelassenen Internisten mit Laborkontrollen geraten und ein Kontrolltermin in einem Vierteljahr mit 24-Stunden-Blutdruckmessung wurde vereinbart.

## Diskussion

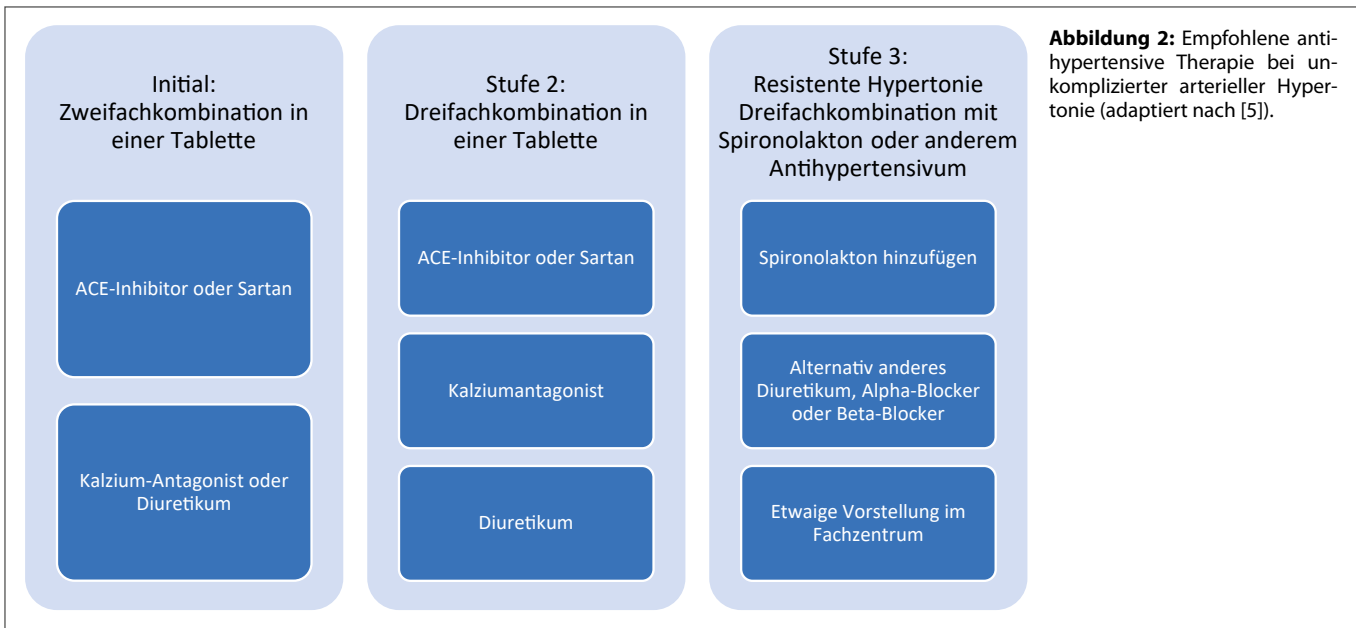
Aus diesem Fall können mehrere Lehren gezogen werden:

- 1) Aus erhöhten Blutdruckmessungen bei Vorsorgeuntersuchungen sollte eine Konsequenz gezogen werden (Hypertonie-Screening).
- 2) Eine Abklärung auf sekundäre Hypertonie ist bei Erhebung einer entsprechenden Anamnese selbst bei therapierefraktärer Hypertonie unter nicht ausdosierter Mehrfachkombination einer antihypertensiven Therapie nicht notwendig, sondern kann zur Verunsicherung des Patienten beitragen.
- 3) Regelmäßige Kontrollen sind für eine anhaltende Adhärenz wichtig.

**Erstens** hat die Patientin schon vor Jahren bei medizinischen Kontrollen unter einem erhöhten Blutdruck gelitten, der von ärztlicher Seite jedoch nicht adäquat adressiert wurde. Vor allem die elterliche Vorbelastung mit Hypertonie erhöht die Vortest-Wahrscheinlichkeit, dass es sich nicht um einen reinen Weißkittelhypertonus gehandelt hat, sondern um eine neu diagnostizierte arterielle Hypertonie. Durch die Empfehlung, den Blutdruck zu Hause zu messen und eine Kontrolle beim Internisten wahrzunehmen, hätte eine antihypertensive Therapie schon vor Jahren eingeleitet werden können und das kardiovaskuläre Risiko der Patientin – unter anderem indiziert durch

**Tabelle 1:** Abklärung auf sekundäre Hypertonie

Sekundäre Hypertonieform	Durchgeführte Untersuchung	Ergebnis	Interpretation
Renovaskuläre Hypertonie	MR-Angiographie Niere	Kein Hinweis für renale Durchblutungsstörung	unauffällig
Aldosteronismus	Aldosteron/Renin-Ratio	6,7 pg/μU (< 12)	unauffällig
Phäochromozytom	Normetanephrin im 24h-Harn	411 μg (< 390)	Initial grenzwertig erhöht, Kontrolle oB
Cushing-Syndrom	Kortisol	1,5 μg/dL (< 18)	unauffällig
Primärer Hyperparathyreoidismus	Kalzium	2,4 mmol/L (2,2–2,7)	unauffällig
Hypophysär bedingte Hypertonie	Klinische Untersuchung IGF-1/Somatomedin C)	normales Wachstum 125 μg/L (36–188)	unauffällig
Nierenfunktionsstörung	Kreatinin/GFR	0,9 mg/dL (< 1,0)	unauffällig
Schilddrüsenfunktionsstörung	TSH	1,04 μU/mL (0,38–5,33)	unauffällig



**Abbildung 2:** Empfohlene anti-hypertensive Therapie bei unkomplizierter arterieller Hypertonie (adaptiert nach [5]).

die Entwicklung einer Linksventrikelhypertrophie als Endorganschaden – wäre frühzeitig reduzierbar gewesen.

**Zweitens** sollen bei Neudiagnose einer arteriellen Hypertonie eine genaue Anamnese und körperliche Untersuchung erfolgen, um die Vortestwahrscheinlichkeit einer kausal behandelbaren sekundären Hypertonie beurteilen zu können. Für die Praxis ist der österreichische Blutdruckkonsens ein guter Wegweiser [2]. In Tabelle 2 sind typische Patientencharakteristiken für eine sekundäre Hypertonie angegeben, die eine weitere Diagnostik triggern sollen. Eine breite Abklärung auf sekundäre Hypertonie ist auf jeden Fall nicht für jeden Patienten empfehlenswert, da jeder Test auch eine Falsch-Positivrate mit sich bringt und somit den Patienten zusätzlich zumindest verunsichern kann. Angesichts der typischen Anamnese und des anfangs nur gering erhöhten 24-Stunden-Blutdrucks unter Betablockertherapie (Abbildung 1) ist die Notwendigkeit einer sofortigen Abklärung auf sekundäre Hypertonie in diesem Fall zu hinterfragen. Das falsch-positiv erhöhte Normetanephrin im Harn hat in diesem Fall auch zu einer Verunsicherung der Patientin geführt, obwohl dies viele Gründe haben kann (beispielsweise Einnahme von Antidepressiva, Diuretika, Betablocker oder Kalziumantagonisten) [3].

**Drittens** ist es bei dieser Patientin besonders wichtig, die Therapieadhärenz sicherzustellen, um eine gute Therapieeinstellung für viele Jahre zu gewährleisten. Anfangs ist die Motivation der Einnahme einer antihypertensiven Therapie zwar meist groß, im Laufe der Jahre kann sie jedoch sinken. Eine wichtige Rolle spielt auch die Auswahl des Antihypertensivums: Die Kombinationstherapie aus zwei antihypertensiven Wirkstoffen zeigt eine um 5 mmHg höhere Blutdrucksenkung als die Dosisverdoppelung eines Präparats [4] bei gleichzeitig geringer Nebenwirkungsrate. Deshalb wird in den meisten Fällen als Ersttherapie eine Kombinationstablette mit zwei antihypertensiven Wirkstoffen von den Leitlinien empfohlen [1]. Bei unkomplizierter Hypertonie sollte eine Kombination aus ACE-Inhibitor oder Sartan und einem Diuretikum oder Kalzium-Antagonisten eingeleitet werden [1]. Bei fehlendem Ansprechen sollte eine Dreifach-Kombination mit ACE-Inhibitor/

Sartan, Kalzium-Antagonist und Diuretikum in einer Tablette verwendet werden. Bei dennoch erhöhtem Blutdruck geht man von einer resistenten Hypertonie aus, weswegen Spironolakton eingesetzt werden sollte [5] (Abbildung 2). Die Ersttherapie mit anderen, schlechter verträglichen, antihypertensiven Medikamenten wird nur bei Vorliegen von Komorbiditäten (z. B. Niereninsuffizienz, koronare Herzkrankheit) empfohlen; somit spielt der Betablocker in der unkomplizierten Hypertonie eine untergeordnete Rolle.

**Tabelle 2:** Hinweise für eine sekundäre Hypertonie (adaptiert nach [2])

Jüngeres Manifestationsalter (unter 40 Jahre) mit deutlich ausgeprägter Hypertension (Grad-II-Hypertonie) oder das Auftreten einer arteriellen Hypertonie im Kindesalter
Plötzlicher Beginn und/oder sich rasch verschlechternde Hypertonie bei Patienten mit vorher dokumentierter Normotension
Resistente Hypertonie
Schwere Formen der Hypertonie einschließlich hypertensiver Notfälle
Ausgedehnte Hypertonie-vermittelte Organschäden
Klinische oder biochemische Parameter, die auf eine endokrine Hypertonie (spontane oder Diuretika-induzierte Hypokaliämie, Episoden von Muskelschwäche und Tetanie – Aldosteronismus; charakteristische Symptome einer Schilddrüsenüberfunktion, eines Hyperparathyreoidismus oder eines Cushing-Syndroms) hinweisen
Klinische oder biochemische Parameter (Serum-Kreatinin, Harnsediment, Eiweißausscheidung im Harn), die auf eine chronische Nierenerkrankung hinweisen
Schwangerschaft oder Verwendung von Kontrazeptiva
Verwendung bestimmter Medikamente / Substanzen (Kokain, Amphetamine, Kortikosteroide, nasale Vasokonstriktoren, antineoplastische Chemotherapeutika, Yohimbin, Lakritze)
Klinische Zeichen eines obstruktiven Schlafapnoesyndroms (Schnarchen, nächtliche Atempausen, Tagesmüdigkeit)
Symptome (wiederholte Episoden mit Schweißausbrüchen, Kopfschmerzen, Angstzuständen und Palpitationen; Café-au-lait-Flecken) oder Familiengeschichte eines Phäochromocytoms
Abdominelles Strömungsgeräusch (Nierenarterienstenose), Blutdruckdifferenz zwischen oberen und unteren Extremitäten ( $\geq 20/10$ mm Hg) (Aortenisthmusstenose)
Aufgehobenes zirkadianes Blutdruckprofil in der 24-Stunden-Blutdruckmessung
Fehlende Familienanamnese



Da die antihypertensive Therapie bei zu starker Blutdrucksenkung zu Beschwerden führen kann, sollte sie vor allem im grenzwertig erhöhten Bereich mit Sorgfalt angepasst werden. Warum in diesem Fall nach einem grenzwertigen 24-Stunden-Blutdruck-Befund die Therapie um Valsartan/HCT in hoher Dosierung erweitert wurde, ist den Autoren unklar. Dies hätte auf jeden Fall zu Komplikationen führen können, wie z. B. Schwindel oder Stürze. Die abendliche Gabe von Antihypertensiva, wie in diesem Fall, wird derzeit kontrovers gesehen [6, 7], vor allem Diuretika können zu Nykturie führen. Weiters ist die scheinbar fehlende Wirkung auf diese deutliche Therapieerhöhung kryptisch.

Die Überprüfung der Adhärenz ist im Alltag wie in diesem Fall sehr schwierig. Ob die Patientin nach der Therapierhöhung diese tatsächlich regelmäßig eingenommen oder aufgrund schlechter Verträglichkeit selbständig reduziert hat, ist fraglich. Zur Aufrechterhaltung der Adhärenz wurde die Patientin immerhin zu regelmäßigen Kontrolluntersuchungen im Abstand von mehreren Monaten eingeladen, um Therapieziele und mögliche Beschwerden besprechen zu können.

Abgesehen von der Behandlung der arteriellen Hypertonie und ihrer Folgen sollten auch andere Faktoren evaluiert werden, die das kardiovaskuläre Risiko beeinflussen. Die aktuellen Präventions-Leitlinien der europäischen kardiologischen Gesellschaft empfehlen hier die Risiko-Evaluation mittels SCORE2 [8]. Neben Blutdruck, Raucherstatus, Geschlecht und Alter wird anstatt des Gesamt-Cholesterins (wie beim SCORE) das Non-HDL-Cholesterin zur Risikostratifizierung herangezogen. Im vorliegenden Fall liegt nach Optimierung der antihypertensiven Therapie das Risiko für ein kardiovaskuläres Ereignis innerhalb der nächsten 10 Jahre bei unter 5 %, somit muss derzeit neben der Lebensstilmodifikation (noch) keine medikamentöse lipidsenkende Therapie etabliert werden.

#### DDr. David Zweiker



David Zweiker beschäftigt sich seit seines Studiums der Humanmedizin an der Medizinischen Universität Graz mit kardiologischen Themen. Neben seinem Schwerpunkt Vorhofflimmern legt er seinen Fokus auf kardiale Interventionen (vor allem transkatane Aortenklappenimplantation, Herzohrverschluss) und führt Schrittmacher-, ICD- und CRT-Implantationen durch. Nach Beendigung des Doktoratsstudiums der medizinischen Wissenschaften an der Medizinischen Universität Graz absolvierte er 2020 einen Masterstudiengang in interventioneller Elektrophysiologie am San Raffaele-Spital, Mailand, Italien. Er ist zertifizierter

Bluthochdruckspezialist der Österreichischen Gesellschaft für Hypertensiologie und derzeit als Assistenzarzt an der 3. Medizinischen Abteilung der Klinik Ottakring bei Prof. Kurt Huber tätig.

## Zusammenfassung

Spät erkannt, kann auch eine primäre Hypertonie vermeintlich rapid progredient sein und eine breite Diagnostik triggern, was jedoch zu einer Verunsicherung des Patienten führen kann. Eine konsequente Therapieeinstellung mit Hochtitration gängiger antihypertensiver Medikamente führt in den meisten Fällen zu einem adäquaten Ergebnis, ohne auf Reservemittel mit höherem Nebenwirkungspotential oder kostspielige Interventionen zurückgreifen zu müssen.

#### Fazit für die Praxis

- Opportunistisches Screening für arterielle Hypertonie kann Endorganschäden bei Spätdiagnose verhindern.
- Spät diagnostizierte arterielle Hypertonie kann eine sekundäre Hypertonie imitieren, eine breite Abklärung auf sekundäre Hypertonie ist jedoch nicht bei jedem Patienten hilfreich.
- Gemäß aktueller Leitlinien ist bei der Ersttherapie eine Kombinationstablette aus mehreren antihypertensiven Wirkstoffen empfohlen, bei resistenter Hypertonie Spirololaktone. Beim unkomplizierten hypertensiven Patienten hat der Betablocker nur mehr einen untergeordneten Stellenwert.

## Interessenkonflikt

Daiichi Sankyo (Beratertätigkeit), Boston Scientific (Grant)

#### Literatur:

- Williams B, Mancia G, Spiering W, Agabiti Rosei E, Azizi M, Burnier M, et al and Group ESCSD. 2018 ESC/ESH Guidelines for the management of arterial hypertension. *Eur Heart J* 2018; 39: 3021–104.
- Weber T, Arbeiter K, Ardelt F, Auer J, Aufricht C, Brandt MC, et al. [Austrian Consensus on High Blood Pressure 2019]. *Wien Klin Wochschr* 2019; 131: 489–590.
- Eisenhofer G, Goldstein DS, Walther MM, Friberg P, Lenders JW, Keiser HR, Pacak K. Biochemical diagnosis of pheochromocytoma: how to distinguish true- from false-positive test results. *J Clin Endocrinol Metab* 2003; 88: 2656–66.
- Wald DS, Law M, Morris JK, Bestwick JP, Wald NJ. Combination therapy versus monotherapy in reducing blood pressure: meta-analysis on 11,000 participants from 42 trials. *Am J Med* 2009; 122: 290–300.
- Williams B, MacDonald TM, Morant S, Webb DJ, Sever P, McInnes G, et al and British Hypertension Society's PSG. Spirololactone versus placebo, bisoprolol, and doxazosin to determine the optimal treatment for drug-resistant hypertension (PATHWAY-2): a randomised, double-blind, crossover trial. *Lancet* 2015; 386: 2059–68.
- Kreutz R, Kjeldsen SE, Burnier M, Narkiewicz K, Oparil S, Mancia G. Blood pressure medication should not be routinely dosed at bedtime. We must disregard the data from the HYGIA project. *Blood Press* 2020; 29: 135–6.
- Hermida RC, Crespo JJ, Dominguez-Sardina M, Otero A, Moya A, Rios MT, et al and Hygia Project I. Bedtime hypertension treatment improves cardiovascular risk reduction: the Hygia Chronotherapy Trial. *Eur Heart J* 2020; 41: 4565–76.
- Visseren FLJ, Mach F, Smulders YM, Carballo D, Koskinas KC, Back M, et al and Group ESCSD. 2021 ESC Guidelines on cardiovascular disease prevention in clinical practice. *Eur Heart J* 2021; 42: 3227–37.

# Mitteilungen aus der Redaktion

## Abo-Aktion

Wenn Sie Arzt sind, in Ausbildung zu einem ärztlichen Beruf, oder im Gesundheitsbereich tätig, haben Sie die Möglichkeit, die elektronische Ausgabe dieser Zeitschrift kostenlos zu beziehen.

Die Lieferung umfasst 4–6 Ausgaben pro Jahr zzgl. allfälliger Sonderhefte.

Das e-Journal steht als PDF-Datei (ca. 5–10 MB) zur Verfügung und ist auf den meisten der marktüblichen e-Book-Readern, Tablets sowie auf iPad funktionsfähig.

[Bestellung kostenloses e-Journal-Abo](#)

## Besuchen Sie unsere zeitschriftenübergreifende Datenbank

[Bilddatenbank](#)

[Artikeldatenbank](#)

[Fallberichte](#)

## Haftungsausschluss

Die in unseren Webseiten publizierten Informationen richten sich **ausschließlich an geprüfte und autorisierte medizinische Berufsgruppen** und entbinden nicht von der ärztlichen Sorgfaltspflicht sowie von einer ausführlichen Patientenaufklärung über therapeutische Optionen und deren Wirkungen bzw. Nebenwirkungen. Die entsprechenden Angaben werden von den Autoren mit der größten Sorgfalt recherchiert und zusammengestellt. Die angegebenen Dosierungen sind im Einzelfall anhand der Fachinformationen zu überprüfen. Weder die Autoren, noch die tragenden Gesellschaften noch der Verlag übernehmen irgendwelche Haftungsansprüche.

Bitte beachten Sie auch diese Seiten:

[Impressum](#)

[Disclaimers & Copyright](#)

[Datenschutzerklärung](#)